po PC – AS 2

VERIFICHE DELLE CARATTERISTICHE CHIMICO-FISICHE DELLA CARNE

INDICE

1 SCOPO E CAMPO DI APPLICAZIONE
2 MODALITA'

REVISIONE		
Numero	***Data***	***Descrizione della modifica***
0	07/11/2016	
Redatto ASD:		Approvato DG:

1 SCOPO E CAMPO DI APPLICAZIONE

La presente procedura ha lo scopo di definire le modalità di prelievo, conservazione e trasporto del campione dei muscoli grande psoas (*Psoas major*) e piccolo psoas (*Psoas minor*) dalle carcasse degli agnelli ai fini della IGP, dopo l'abbattimento della temperatura in cella frigorifera.

2 MODALITA'

Caratteristiche, inserzioni e rapporti dei muscoli grande psoas e piccolo psoas

I muscoli grande psoas (destro e sinistro) e piccolo psoas (destro e sinistro) sono due muscoli lunghi, situati nella regione lombare, che prendono inserzione sull'ultima vertebra toracica e terminano il primo nella parte prossimale del femore ed il secondo sul margine mediale della porzione acetabolare dell'osso coxale.

Il muscolo piccolo psoas, poiché è in rapporto con i corpi delle vertebre lombari, assume una conformazione semipennata, mentre la sua parte dorsale aderisce alla faccia ventrale del grande psoas, costituendo con questo un piano muscolare unico.

Il complesso grande e piccolo psoas formano quindi un corpo carnoso appiattito dorso-ventralmente, quasi sprovvisto di aponeurosi connettivale che termina mediante un robusto tendine situato all'estremità caudale, che si ispessisce progressivamente.

Il corpo carnoso negli agnelli di circa 7 kg ha mediamente un peso di 40/50 g ed una lunghezza pari a circa 80/82 mm (Tschirhart-Hoelscher et al., 2006).

All'interno della cavità addominale la faccia ventrale dei muscoli è ricoperta dalla fascia iliaca, che li separa dal peritoneo, dai visceri della regione lombare e dal grasso viscerale. La parte terminale si impegna nella faccia dorsale dell'arcata inguinale costeggiando i vasi iliaci esterni. La faccia dorsale è in rapporto con l'ultima costa, con i muscoli intercostali interni e, proseguendo caudalmente, con il muscolo quadrato dei lombi, gli intertrasversari, i processi trasversi ed i corpi delle vertebre lombari.

Prelievo del complesso muscolare

Utilizzando i guanti in lattice, il bisturi e le pinze si procede all'isolamento di uno dei piani muscolari, evitando di lesionare le altre strutture anatomiche della carcassa.

Dopo l'asportazione del diaframma, individuata in cavità toracica l'estremità craniale del complesso muscolare, in prossimità dell'ultimo spazio intercostale, sollevarla leggermente con la pinza e procedere delicatamente alla disinserzione col bisturi o con le forbici (Fig. 1). Proseguire in senso cranio-caudale scollando il complesso grande e piccolo psoas dai muscoli sottostanti e dai corpi vertebrali, avendo cura di prelevare per intero il corpo carnoso.

È importante porre attenzione all'isolamento del corpo muscolare dal grasso viscerale aderente.

Non è necessario prelevare l'ultimo tratto caudale di costituzione esclusivamente tendinea.

In caso di peso insufficiente all'esecuzione dell'analisi, prelevare i complessi muscolari di entrambi i lati.

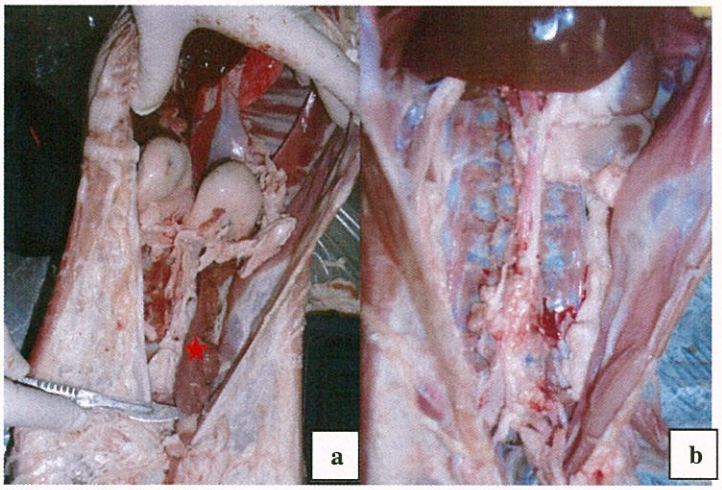

Fig. 1 a: individuazione *in situ* del complesso muscolare (★) *Psoas major* e *Psoas minor*
b: carcassa di agnello dopo l'asportazione del campione.

Immediatamente dopo l'isolamento inserire il campione all'interno del contenitore di plastica, che deve essere accuratamente chiuso e contrassegnato con l'apposita etichetta d'identificazione.

È necessario mantenere il campione a temperatura < +7°C, all'interno del contenitore termico fino alla consegna al laboratorio di analisi.

Le operazioni di prelievo sono riportate nel rapporto di prelevamento in **Allegato n. 14**

Riferimenti bibliografici:

- Tschirhart-Hoelscher T.E., Baird B.E., King D.A., McKenna D.R., Savell J.W. Physical, chemical, and histological characteristics of 18 lamb muscles. Meat Science 73, 2006, 48–54.
- I.T. Kadim, O. Mahgoub, W. Al-Marzooqi, D.S. Al-Ajmi, R.S. Al-Maqbali, S.M. Al-Lawati. The influence of seasonal temperatures on meat quality characteristics of hot-boned, m. psoas major and minor, from goats and sheep. Meat Science 80, 2008, 210–215.
- Barone R. Anatomia comparata dei mammiferi domestici, Vol.II., 1998. Edagricole Editore, Bologna.